บทที่ 10
ระบบย่อยอาหาร
(The Digestive System)

ระบบย่อยอาหารมีหน้าที่เกี่ยวกับการย่อยอาหาร การดูดซึมอาหาร และช่วยระบายกากอาหารออกจากร่างกายด้วย ทั้งนี้เพราะอาหารที่เรารับประทานเข้าไปนั้นต้องถูกเปลี่ยนให้อยู่ในรูปที่เหมาะสมก่อนที่เซลล์ของร่างกายจะใช้เป็นประโยชน์ได้

ระบบย่อยอาหารประกอบด้วยอวัยวะต่าง ๆ คือ

1. อวัยวะที่ทำหน้าที่เป็นทางผ่านของอาหาร เริ่มต้นจากปาก (Mouth) หลอดคอหรือลำคอ (Pharynx) หลอดอาหาร (Esophagus) กระเพาะอาหาร (Stomach) ลำไส้เล็ก (small intestine) ลำไส้ใหญ่ (Large intestine) และทวารหนัก (Anus)
2. อวัยวะที่ช่วยย่อยอาหาร ได้แก่ต่อมต่างๆ ซึ่งทำหน้าที่สร้างน้ำย่อยมาช่วยในการย่อยอาหาร คือ ต่อมน้ำลาย (Salivary gland) ตับ (Liver) และตับอ่อน (Pancreas)

ทางผ่านของอาหารนี้ถ้านับจากปากจนถึงทวารหนัก เรียก Alimentary tract ถ้าหากนับจากกระเพาะอาหารลงไปจนถึงทวารหนัก เรียก Gastro-intestinal tract (G.I. tract) Alimentary tract นี้จะยาว ประมาณ 9 เมตร หรือ 30 ฟุต

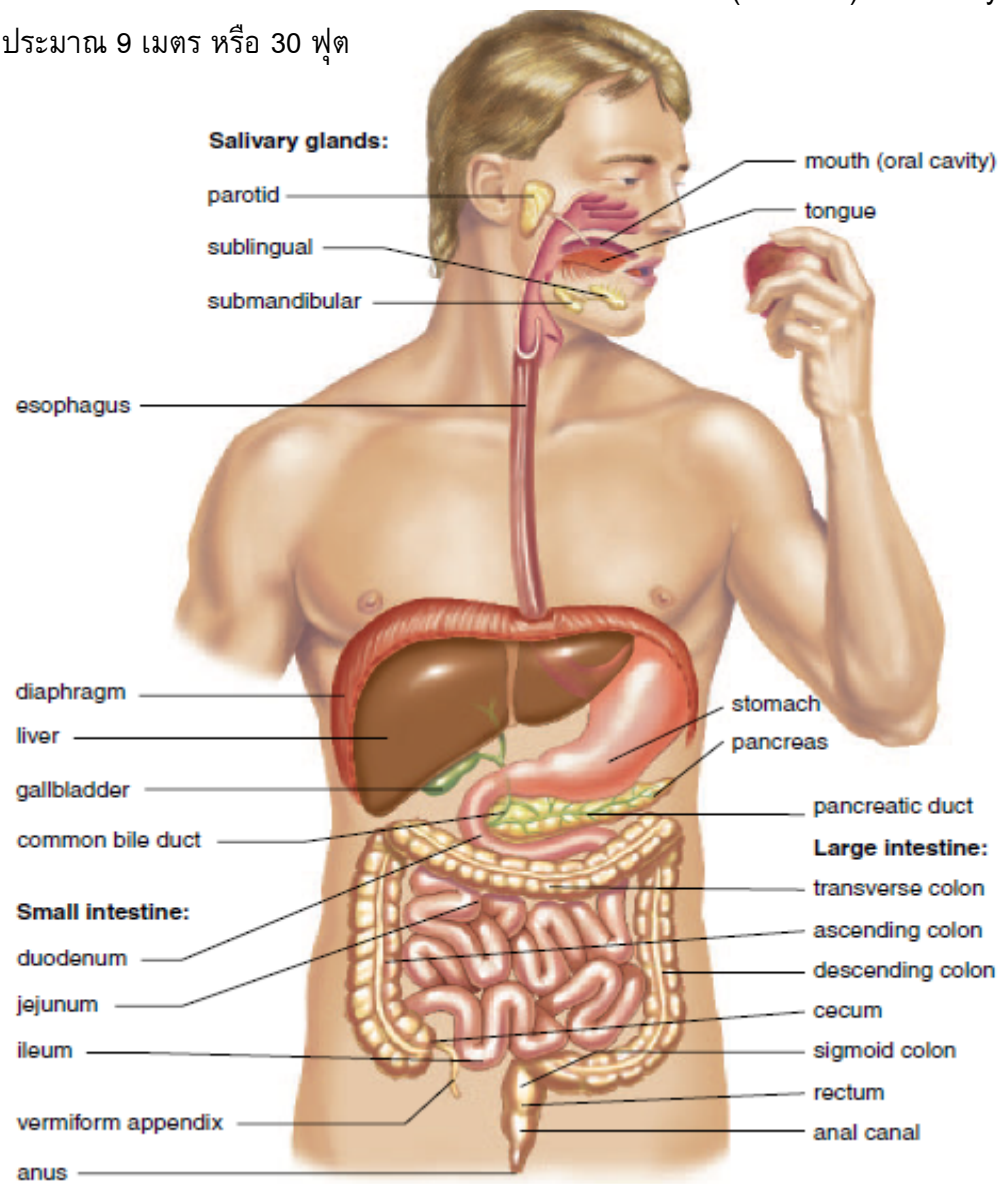

อวัยวะที่ทำหน้าที่เป็นทางผ่านของอาหาร

ปาก (Mouth) เป็นส่วนแรกของทางเดินอาหารซึ่งทำหน้าที่เกี่ยวกับการรับประทาน (Ingestion) และการย่อยอาหาร (Digestion) ช่องปาก (Oral cavity) เริ่มตั้งแต่ส่วนที่อยู่ถัดจากริมฝีปาก (Lips) เข้าไปจนถึงบริเวณที่ติดต่อกับหลอดคอ โดยมีขากรรไกรบน (Maxilla) และขากรรไกรล่าง (Mandible) ช่วยค้ำจุนให้คงรูปอยู่ได้ ผิวด้านในช่องปากทั้งหมดบุด้วย Mucous membrane ซึ่งสร้างเมือกหล่อลื่นให้มีความชุ่มชื้น ขอบเขตของช่องปากประกอบด้วยส่วนต่างๆ ดังนี้ คือ

1. ด้านบนเป็นเพดานปาก (Palate) ซึ่งกั้นระหว่างช่องปากกับโพรงจมูก (Nasal cavity) แบ่งออกได้เป็น 2 ส่วน คือ

1.1 ส่วนหน้าเรียกเพดานแข็ง (Hard palate) เนื่องจากมีแผ่นกระดูกเป็นแกนอยู่ตรงกลาง

1.2 ส่วนหลังเรียกเพดานอ่อน (Soft palate) โค้งตามรูปของโคนลิ้น ประกอบด้วยกล้ามเนื้อสำหรับทำหน้าที่เคลื่อนไหวเพื่อช่วยในการออกเสียงพูดได้อย่างชัดเจน และยกตัวสูงขึ้นเพื่อป้องกันอาหารไม่ให้ผ่านเข้าไปในโพรงจมูกขณะกำลังกลืน ปลายสุดของเพดานอ่อนเป็นดิ่งห้อยลงมาในช่องปาก เรียกว่า ลิ้นไก่ (Uvula)

2.ด้านล่างเป็นฐานของช่องปาก ซึ่งมีกล้ามเนื้อสำหรับการกลืนอยู่หลายมัด และเป็นส่วนที่อยู่ของลิ้น (Tongue) ซึ่งวางอยู่เหนือกล้ามเนื้อดังกล่าว โดยเยื่อ Mucous ที่หุ้มลิ้นจะรวมติดกัน ทางตอนล่างเป็นส่วนที่เรียกว่า Frenulum lingualสำหรับยึดลิ้นให้ติดกับฐานของช่องปาก ถ้ามี Frenulum lingual สั้นเกินไป จะทำให้ไม่สามารถเคลื่อนที่ไหวสิ้นได้สะดวกเท่าที่ควร โดยเฉพาะอย่างยิ่งการแลบลิ้นออกมาทางด้านหน้าให้พ้นริมฝีปาก

3. ด้านข้างและด้านหน้าเป็นที่อยู่ของฟัน (Teeth) ซึ่งงอกติดอยู่บนขากรรไกร โดยมีเหงือก (Gum or Gingiva) ปกคลุมบางส่วนของฟันแต่ละซี่เอาไว้ และมีแก้ม (Cheeks) ทำหน้าที่เป็นผนังทางด้านข้างช่องปากทั้ง 2 ด้าน

การย่อยอาหารภายในปากต้องอาศัยการทำงานประสานกันระหว่าง

1. ฟัน
2. ลิ้น
3. ต่อมน้ำลาย
4. กล้ามเนื้อสำหรับการเคี้ยวอาหาร (Muscle of mastication) ซึ่งมีหลายมัด มายึดติดกับกระดูกขากรรไกรล่าง

ฟัน (Teeth) หน้าที่หลัก คือ บดและฉีกก้อนอาหารภายในช่องปากให้เป็นชิ้นขนาดเล็กลงด้วยการเคี้ยว ซึ่งอาศัยการหดตัวของกล้ามเนื้อสำหรับเคี้ยวอาหาร คือ ให้ขากรรไกรล่างทุบเข้าหากันสลับกับการกางออกจากขากรรไกรบน ฟันเป็นของแข็งที่เกิดขึ้นในบริเวณปากก่อนกระดูกอื่นในร่างกาย ฟันไม่มี ส่วนที่เกี่ยวข้องกับกระดูกเลย แต่เป็นอวัยวะส่วนหนึ่งของทางเดินอาหาร ถึงแม้ว่าในตอนหลังจะมาติดอยู่กับกระดูกขากรรไกรก็ตาม

โครงสร้างของฟัน อาจแบ่งออกได้เป็น 3 ส่วน คือ

1. ตัวฟัน (Crown) เป็นส่วนที่อยู่พ้นขึ้นมาจากเหงือก สามารถมองเห็นได้จากภายนอก

2. คอฟัน (Neck) เป็นส่วนที่อยู่ต่ำลงไป ถูกล้อมรอบด้วยเหงือก

3. รากฟัน (Root) เป็นส่วนที่ฝังอยู่ในช่อง (Sockets) ของกระดูกขากรรไกร

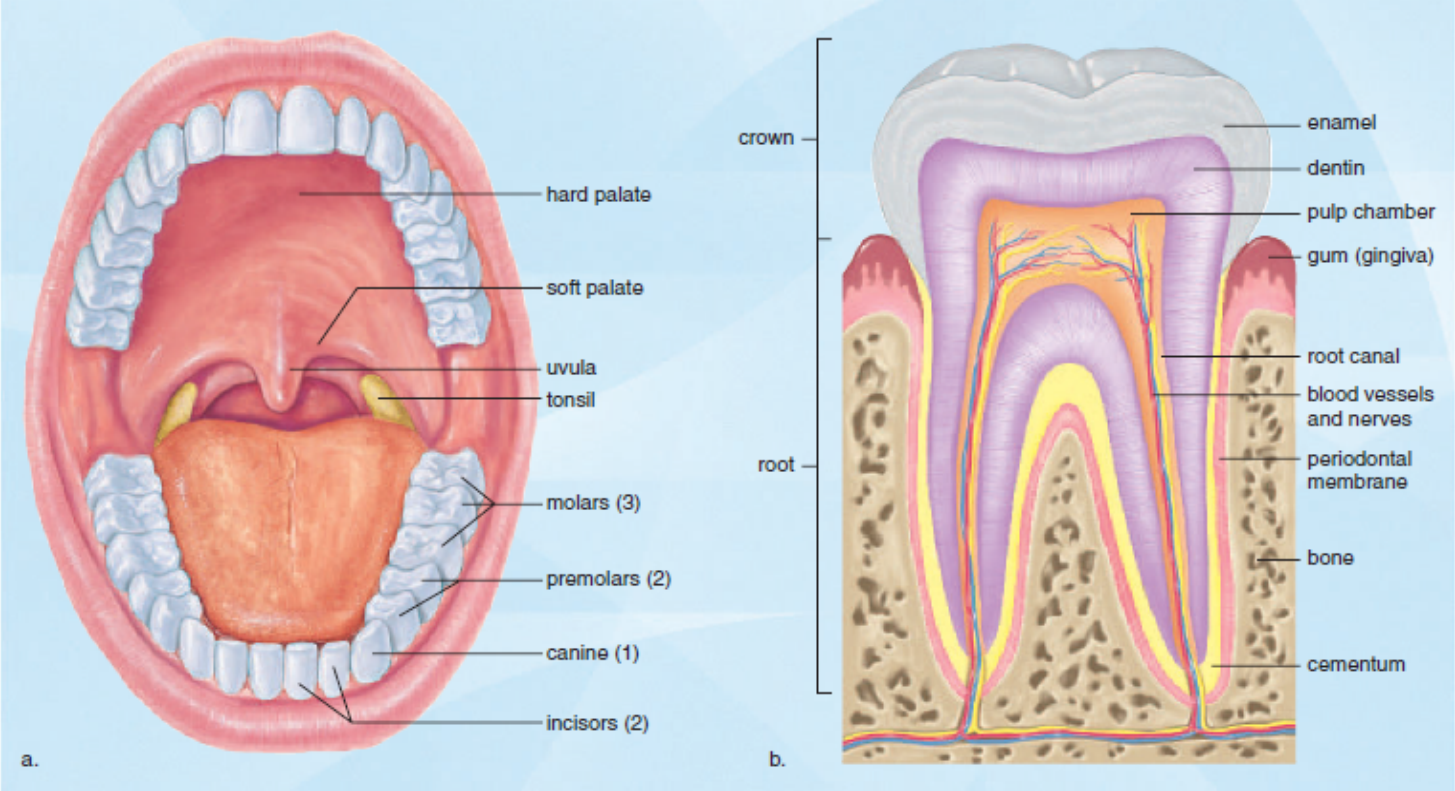

ส่วนประกอบฟัน (ผ่าดูโครงสร้างตามยาว) มีหลายชั้น คือ

1. Enamel เป็นชั้นนอกสุดที่หุ้มเฉพาะตัวฟันและตอนบนของคอฟันเท่านั้น ชั้นนี้มีความแข็งแรงมากจนถือได้ว่าเป็นเนื้อเยื่อที่แข็งที่สุดในร่างกาย เนื่องจากมีอนินทรียสารพวกเกลือแร่เป็นองค์ประกอบถึงประมาณ 96 เปอร์เซ็นต์ มีน้ำเพียง 1 เปอร์เซ็นต์ ส่วนที่เหลือเป็นอินทรียสาร

2. Dentine อยู่ถัดจากชั้นEnamel ทำหน้าที่เป็นมวลของฟันเกือบทั้งหมด มีความแข็งและคุณสมบัติทางเคมีคล้ายกระดูก โดยมีน้ำเป็นองค์ประกอบประมาณ 10 เปอร์เซ็นต์ อินทรียสาร 20 เปอร์เซ็นต์ และอนินทรียสารพวกเกลือแร่ แคลเซียม ฟอสเฟต 70 เปอร์เซ็นต์

3. Pulp cavityเป็นโพรงที่อยู่ตรงกลางของ Dentine เป็นที่อยู่ของเนื้อเยื่อเกี่ยวพัน เส้นเลือดฝอยและปลายเส้นประสาท ซึ่งทั้งหมดนี้รวมเรียกกันว่า Pulp

ที่ผิวนอกของ Dentine บริเวณรากฟันจะมีเยื่อแข็งชิ้นบาง ๆ หุ้มรอบ เรียกว่า Cementum ทำหน้าที่ยึดฟันให้ติดแน่นกับเยื่อ Periodontal membrane ของกระดูกขากรรไกร

ชนิดของฟันแบ่งตามรูปร่างที่เห็นจากภายนอก แบ่งได้เป็น 4 ชนิด คือ

1. ฟันตัดหรือฟันหน้า (Incisor) มีรูปร่างคล้ายปรายสิ่วหรือลิ่ม ทำหน้าที่กัดก้อนอาหารให้ขาด

2. ฟันเขี้ยว (Canine) มีรูปร่างคล้ายกรวย ผิวด้านบนเอียงเข้าหากันเป็นปลายแหลม ทำหน้าที่ตัดและฉีกก้อนอาหารให้แยกออกจากกัน

3. ฟันกรามหน้า (Premolar) มีรูปร่างคล้ายสี่เหลี่ยม ผิวด้านบนมีร่องตรงกลาง โดยมีขอบนูนเป็นสันอยู่ทางด้ายข้าง 2 อัน ทำหน้าที่บดและฉีกอาหาร

4. ฟันกราม (Molar) มีรูปร่างคล้าย Premolar แต่ขนาดใหญ่กว่า และผิดด้านบนมีสันนูนตั้งแต่ 3 – 5 อัน ทำหน้าที่บดอาหารให้ละเอียด

ฟันของคนเรามี 2 ชุด ชุดแรก เรียก ฟันน้ำนม (Milk teeth or Temporal teeth or Deciduous teeth) เป็นฟันซี่เล็ก เริ่มงอกให้เห็นเมื่ออายุประมาณ 6 เดือน จากนั้นจะงอกเพิ่มขึ้นประมาณเดือนละ 1 ซี่ จนครบทั้งหมด 20 ซี่ โดยแบ่งออกเป็นฟันตัด 8 ซี่ ฟันเขี้ยว 4 ซี่ และฟันกรามหน้า 8 ซี่ เนื่องจากฟันบนและฟันล่างตลอดจนการเรียงตัวของฟันซีกซ้ายและซีกขวาเหมือนกัน ดังนั้นจึงนิยมเขียนเป็นสูตร (Dental formula)เพื่อแสดงจำนวนและชนิดของฟันในแต่ละซีกได้เป็น $\frac{2.1.2\ 2.1.2}{2.1.2\ 2.1.2}$ (ฟันตัด 2 ฟันเขี้ยว 1 ฟันกราม 2 ตัวเลขที่อยู่เหนือเส้นหมายถึงฟันบน และที่อยู่ใต้เส้นหมายถึงฟันล่าง)

ฟันน้ำนมจะเริ่มหลุดเมื่ออายุได้ประมาณ 6 ปี และหลุดหมดทุกซี่เมื่ออายุประมาณ 13 ปี โดยมีฟันชุดที่ 2 คือ ฟันแท้ (Permanent teeth) งอกขึ้นแทนในช่วงเวลาดังกล่าวนี้ ฟันแท้มีทั้งหมด 32 ซี่ เขียนเป็นสูตรของฟันได้เป็น $\frac{3.2.1.2\ \ 2.1.2.3\ \ 3.2.1.2}{2.1.2.3}$ (ฟันตัด 2 ฟันเขี้ยว 1 ฟันกรามหน้า 2 ฟันกราม 3)

ส่วนใหญ่แล้วฟันกรามซี่ในสุด (3rd Molar) จะยังไม่งอกขึ้นมาจากเหงือกจนกว่าจะมีอายุระหว่าง 17 – 25 ปี หรือเป็นผู้ใหญ่แล้ว จึงเรียกฟันซี่สุดท้ายนี้ว่า Wisdom teeth

ลิ้น (Tongue) เป็นอวัยวะที่ประกอบด้วยกล้ามเนื้อลายหลายมัดเรียงตัวในระนาบต่าง ๆ กัน ทำให้สามารถเคลื่อนไหวได้ทุกทิศทาง หน้าที่สำคัญของลิ้น ได้แก่

1. ช่วยในการเคี้ยวอาหาร และทำให้อาหารรวมตัวเป็นก้อนกลม เรียกว่า Bolus เพื่อสะดวกในการกลืนด้วยการเคลื่อนไหวของลิ้น
2. กลืนอาหาร โดยการหดตัวถอยหลังของลิ้นให้ก้อนอาหารเคลื่อนที่เข้าสู่ตลอดจากช่องปากซึ่งเป็นขั้นตอนสำคัญอันดับแรกของการกลืน
3. รับรสอาหาร โดยอาศัยต่อมรับรส (Taste bud) อยู่ที่เยื่อบุผิวของลิ้น ซึ่งถูกกระตุ้นด้วยสารที่อยู่ในสภาพของสารละลาย การรับรสมีความสำคัญต่อการเลือกรับประทานชนิดของอาหาร
4. ช่วยในการออกเสียงพูด

ต่อมน้ำลาย (Savilary gland) เป็นต่อมมีท่อ มีหน้าที่สร้างน้ำลาย (Savila) มีทั้งหมด 3 คู่ คือ

1. ต่อมน้ำลายใต้หู (Parotid gland) เป็นต่อมขนาดใหญ่ที่สุด อยู่ตรงกกหู มีท่อน้ำลายเรียกว่า Stensen's or Parotid duct มาเปิดเข้าช่องแก้มบริเวณกรามหลังซี่ลางบน (Molar ซี่ที่ 2) ต่อมน้ำลายชนิดนี้ประกอบด้วยเซลล์ที่มีหน้าที่สร้างน้ำลายซึ่งมีลักษณะเป็นน้ำใส ๆ (Serous) ถ้าต่อมนี้อักเสบจะมีขนาดใหญ่มาก กลายเป็นโรคคางทูม (Mump)

2. ต่อมน้ำลายใต้ขากรรไกรล่าง (Submaxililary of Submandibular gland) เป็นต่อมน้ำลายที่มีรูปไข่ อยู่ตรงมุมกระดูกขากรรไกรล่างค่อนมาทางด้านหน้า มีท่อเรียกว่า Wharton's ductไปเปิดเข้าช่องปากที่ปุ่มโคน Frenulum lingual มีหน้าที่สร้างน้ำลายใส ๆ (serous) และส่วนน้อยเป็นน้ำลายประเภทเมือกข้นและเหนียว (Mucus) ซึ่งเป็นทั้งน้ำย่อยและช่วยในการหล่อลื่น

3. ต่อมน้ำลายใต้ลิ้น (Sublingual gland) เป็นต่อมน้ำลายอยู่ที่ใต้ลิ้น ระหว่างด้านในของก้านกระดูกขากรรไกรล่าง และ Wharton's duct มีท่อเรียกว่า Duct of Rivinus ปลายท่อไปเปิดเข้าช่องปากที่สันของ Sublingual ridge เป็นต่อมที่ประกอบด้วย Mucous cell เป็นส่วนใหญ่ มี Scrous cell เป็นส่วนน้อย ทำหน้าที่สร้างน้ำลายชนิดใสและชนิดข้นเช่นกัน

น้ำลาย (Saliva)จะประกอบด้วยน้ำ 99 เปอร์เซ็นต์ เพื่อทำให้อาหารขึ้น สะดวกต่อการกลืน เกลือแร่และน้ำย่อย Ptyalin ซึ่งช่วยย่อยแป้งให้เป็นน้ำตาล การหลั่งของน้ำลายนี้เป็น Reflex ซึ่งเกิดจากการมองเห็น ได้กลิ่น ได้ยิน นึกถึงอาหารที่ชอบ หรือมีของแข็ง ๆ อยู่ในปาก ซึ่งจะ Reflex ส่งไปสมอง แล้วสมองจะส่งกระแสประสาทมาตาม Parasympathetic nerve เส้นประสาทสมองคู่ที่ 5 คู่ที่ 7 ไปยังต่อมน้ำลาย ยังผลให้มีการบีบตัว ทำให้น้ำลายถูกปล่อยออกมาตามท่อเข้าสู่ช่องปาก โดยปกติน้ำลายจะถูกปล่อยออกมาประมาณ 1,000 – 1,500 ลูกบาศก์เซนติเมตร ในเวลา 24 ชั่วโมง

หลอดคอ (Pharynx) เป็นที่อยู่ระหว่างด้านหลังของช่องปากและหลอดอาหาร และลมหายใจพบกันตรงนี้ มีรูปร่างคล้ายกรวย ยาวประมาณ 5 นิ้ว จากฐานของกะโหลกศีรษะไปจนถึงระดับกระดูกคอชิ้นที่ 6 ทำหน้าที่เป็นทางผ่านของอากาศจากจมูกและปากไปยังกล่องเสียง เป็นทางผ่านของอาหารจากปากไปยังหลอดอาหาร (Esophagus) และเป็นที่ช่วยในการให้เกิดเสียง ช่องของคอหอยแบ่งออกเป็น 3 ตอน คือNasopharynx ,Oropharynx และ Laryngopharynx ดังได้กล่าวไว้แล้วในระบบการหายใจ

หลอดอาหาร (Esophagus) เป็นส่วนที่ต่อจาก Laryngopharynx โดยตั้งต้นจากกระดูกสันหลังตอนคอท่านที่ 6 ไปสิ้นสุดที่ระดับกระดูกสันหลังตอนอกท่อนที่ 13 ยาวประมาณ 25 – 30 เซนติเมตร โดยจะผ่านลงมาด้านหลังของหลอดลม (Trachea) ปลายล่างของหลอดอาหาร ผ่านกะบังลม ไปเปิดเข้ากระเพาะอาหาร หลอดอาหารมีหน้าที่รับอาหารจากหลอดคอให้ผ่านลงไปสู่กระเพาะอาหาร โดยการบีบรัดตัวของผนังกล้ามเนื้อด้วยวิธี Peristalsis movement

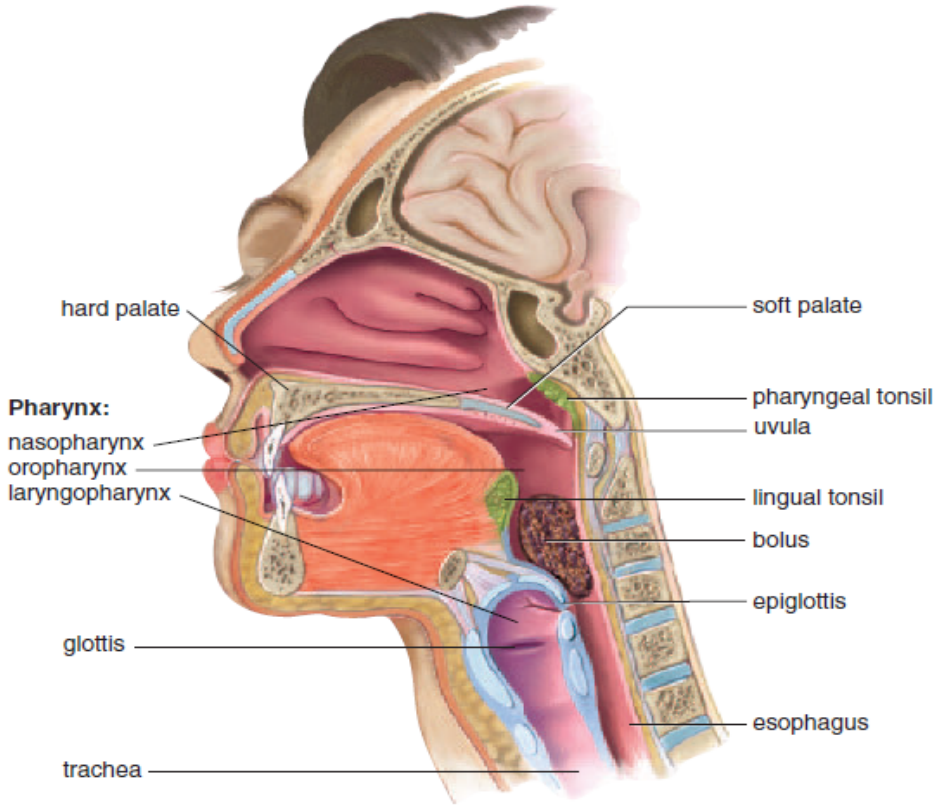

กระเพาะอาหาร (Stomach) อยู่ทางด้านซ้ายของร่างกายใต้กะบังลม ขณะกระเพาะว่างจะมีลักษณะเป็นถุงเล็ก ๆ ขอบด้านขวาของกระเพาะอาหารเป็นส่วนเว้าสั้น ๆ เรียกว่า Lesser curvature ส่วนขอบด้านซ้ายเป็นรอยนูนยาว เรียก Greater curvature กระเพาะอาหารแบ่งเป็น 3 ส่วน คือ

1. Fundus คือ ส่วนที่เป็นรูปโดมใต้กะบังลมด้านซ้าย และนูนขึ้นเหนือช่องเปิดของหลอดอาหารมีลักษณะเป็นกระพุ้ง
2. Body คือ ส่วนกลาง
3. Pylorus คือ ส่วนปลายสุดของกระเพาะที่ต่อกับลำไส้เล็กส่วนต้น เป็นช่องเปิดแคบ ๆ บริเวณที่หลอดอาหารเปิดเข้าสู่กระเพาะอาหาร เรียก Cardia มีกล้ามเนื้อหูรูด เรียก Cardiac sphincter และบริเวณ Pylorus ที่ต่อกับลำไส้เล็กส่วนต้นมีกล้ามเนื้อหูรูด เรียก Pyloric sphincter *ช่องว่างจาก* Body เปิดสู่ Pylorusเรียก Antrum

ผนังกระเพาะอาหารคล้ายกับผนังของหลอดอาหาร เพียงแต่ชั้นกล้ามเนื้อประกอบด้วยกล้ามเนื้อเรียบ 3 ชั้น คือ

1. ชั้นนอกเป็นกล้ามเนื้อเรียบที่เรียงตัวตามยาว (Longitudinal fibers)
2. ชั้นกลางเป็นกล้ามเนื้อวงตามขวาง (Circular fibers)
3. ชั้นในสุดเป็นกล้ามเนื้อที่วิ่งทแยงหรือเฉียง (Obligue fibers)

ความหนาของกล้ามเนื้อวงตามขวางเป็นส่วนจองกล้ามเนื้อหูรูดของ Cardiac และ Pyloric sphincter ผนังชั้นในสุดของกระเพราะอาหารมีลักษณะเป็นลูกคลื่นหรือรอยย่น (Rugae)

หน้าที่ของกระเพาะอาหาร

1. ช่วยย่อยอาหารให้เล็กลงและเป็นที่พักของอาหาร
2. สร้างกรดเกลือ (HCK) และ Pepsinogen
3. สร้างสารบางอย่าง เรียก Gastrin เพื่อการดูดซึมวิตามิน B12 Gastrin จะถูกปล่อยออกมาเมื่ออาหารลงไปถึงกระเพาะอาหาร แล้วจะซึมเข้าเส้นเลือดเพื่อไปกระตุ้น Gastric gland ให้หลั่ง Gastric juice ออกมา

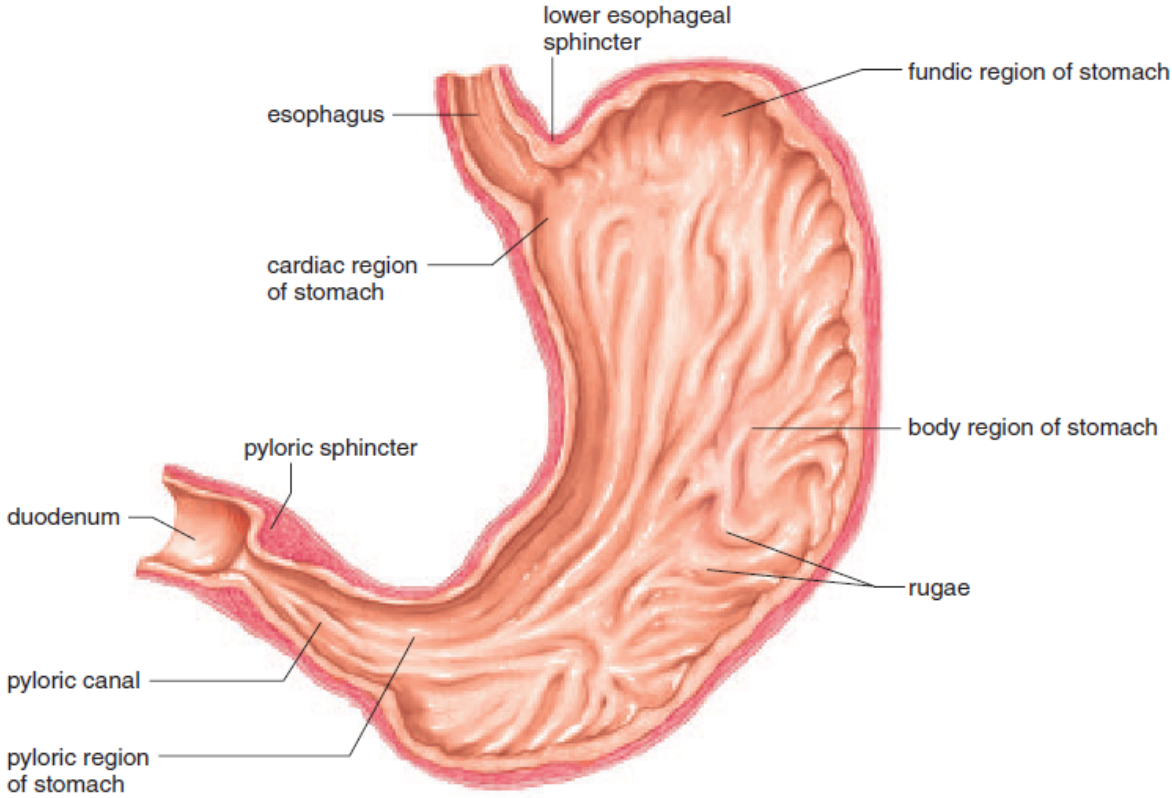

a.

โดยปกติอาหารจะอยู่ในกระเพาะอาหารประมาณ $\frac{1}{2} - 4$ชั่วโมง ซึ่งขึ้นอยู่กับชนิดของอาหารนั้น ๆ ได้แก่ อาหารที่มีคาร์โบไฮเดรตมากแต่มีโปรตีนน้อย เช่น น้ำชา ขนมปัง ขนมเค้ก จะอยู่ในกระเพาะประมาณ $\frac{1}{2}$ ชั่วโมง ถ้าเป็นอาหารประเภทเนื้อจะอยู่ในกระเพาะประมาณ $2\frac{1}{2} - 3$ ชั่วโมง แต่อาหารประเภทไขมันจะอยู่ในกระเพาะนานที่สุด

เมื่อกระเพาะอาหารปล่อย HCI ออกมาปนกับอาหาร ดังนั้น อาหารนั้นจึงมีสภาวะเป็นกรดจากการเป็นกรดนี้เองจะกระตุ้นให้ Pyloric sphincter ปิด และกระเพาะอาหารมีการหดตัวขั้น – ลงมากขึ้นเพื่อทำให้อาหารคลุกเค้ากันดียิ่งขึ้น จากนั้น เมื่อความเป็นด่างใน Duodenum หรืออาหารในกระเพาะเป็นกรดสูงถึงขนาดแล้ว จะทำให้ Pyloric sphincter เปิด อาหารก็สามารถผ่านไปยัง Duodenum ได้ Gastric juice ที่ถูกขับออกมาจะมีปริมาณ 2 ลิตรต่อวัน

ลำไส้เล็ก (Small Intestine) เป็นส่วนที่อยู่ระหว่างกระเพาะอาหารกับลำไส้ใหญ่ มีความยาวเฉลี่ยประมาณ 20 ฟุต ขดไปมาอยู่กับเกือบเต็มช่องท้องส่วนล่าง การที่ลำไส้เล็กมัดขดตัวไปมานี้เนื่องจากขั้วลำไส้ (Mesentery) ที่ยึดมั่นไว้มีขนาดสั้นประมาณ 6 นิ้ว ลำไส้เล็กแบ่งออกเป็น 3 ส่วน คือ

1. Duodenum เป็นส่วนต้นของลำไส้เล็กที่ต่อจากกระเพาะอาหาร มีความยาวประมาณ 10 นิ้ว วางตัวอยู่หลัง Peritoneum มีลักษณะโค้งเป็นรูปตัว C ไม่มีขั้วลำไส้ยึด และเป็นส่วนที่มีท่อน้ำดี (Common bile duct) มาเปิดรวมกับท่อจากตับอ่อน (Pancreas) เรียกว่า Hepato – pancreatic duct และตรงรอยเปิดจะ มีกล้ามเนื้อหูรูดเปิด – ปิด เพื่อทำหน้าที่กั้นน้ำดีและน้ำย่อยเข้าสู่ Duodenum เมื่อยังไม่มีอาหารผ่านลงไป

2. Jejunum เป็นลำไส้เล็กส่วนที่ 2 ยาวประมาณ 2.5 เมตร หรือ 8 ฟุต มีขนาดเส้นผ่านศูนย์กลางโตกว่า lieum mesentery ของ Jejunum จะพบว่าโปร่งแสงกว่าเพราะมีไขมันน้อย ลำไส้เล็กส่วนนี้แปลว่าว่างเปล่า ในคนที่ตายแล้วจะพบว่าว่างเสมอ จึงเรียกว่า Empty intestine

3. Ileum เป็นลำไส้ส่วนที่ 3 เป็นส่วนที่ขดไปมา (Twisted intestine)มีความยาวประมาณ 4 เมตร หรือ 13.5 ฟุต มีขนาดเล็กกว่า Jejunum ที่ Ileum นี้จะมีเส้นเลือดมาเลี้ยงมากกว่า Jejunum และเป็นลำไส้เล็กส่วนที่มีการย่อยและการดูดซึมอาหารมากที่สุด

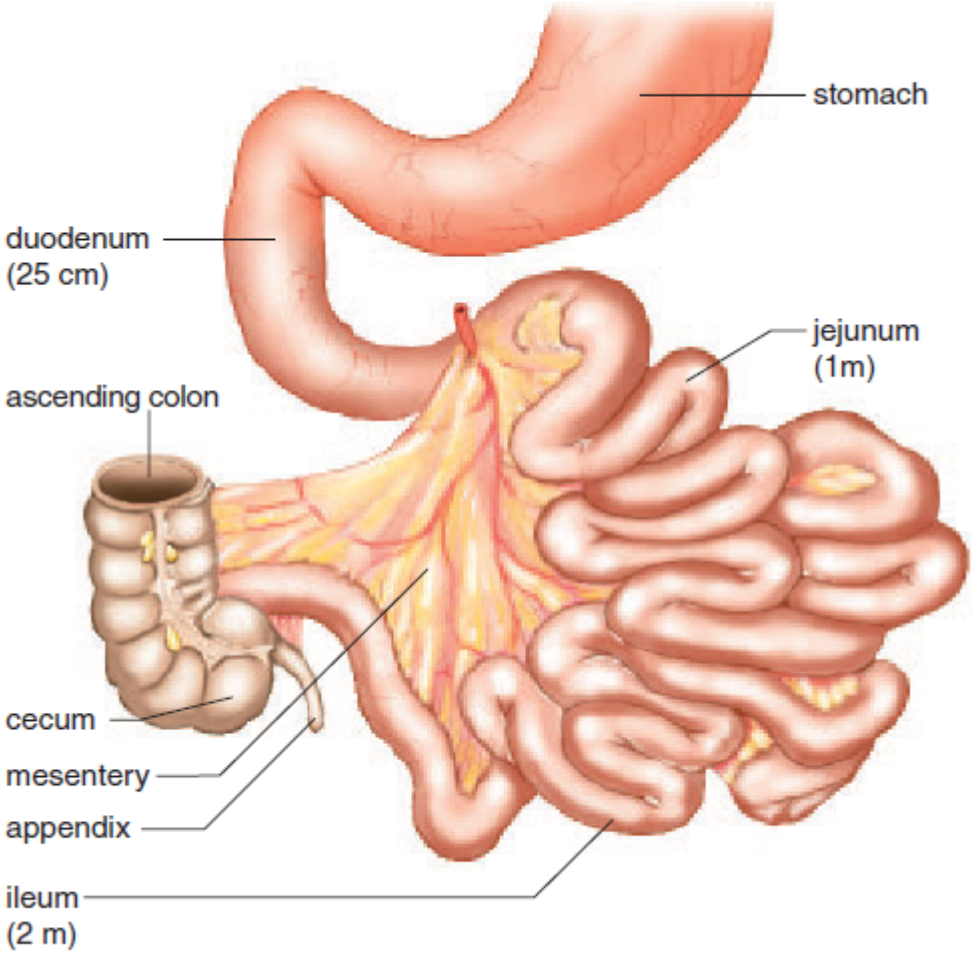

ลักษณะสำคัญของลำไส้เล็ก เมื่อผ่าดูภายในจะมีส่วนผนังลำไส้ยื่นขึ้นไปเป็นสันตามขาวงเรียก Circular fold มากมาย ส่วน Duodenum และ Jejunum จะมี Circular fold ค่อนข้างสูง ทั้งนี้เพื่อเพิ่มพื้นที่ผิวให้มากขึ้น และยังมีปุ่มเล็กๆ เรียก VIIII ยื่นออกมาจากพื้นผนังของลำไส้เล็กอย่างแน่นหนาเหมือนกับเส้นขนบนพรมประมาณ 20 – 40 อันต่อเนื้อที่ 1 ตารางมิลลิเมตร ที่แกนกลางของ VIIII จะมีท่อน้ำเหลือง เรียก Lacteal ดังนั้น Villi และ Lacteal จึงทำหน้าที่เพื่อการย่อยและดูดซึมอาหารที่ย่อยแล้วเข้าสู่เส้นเลือด

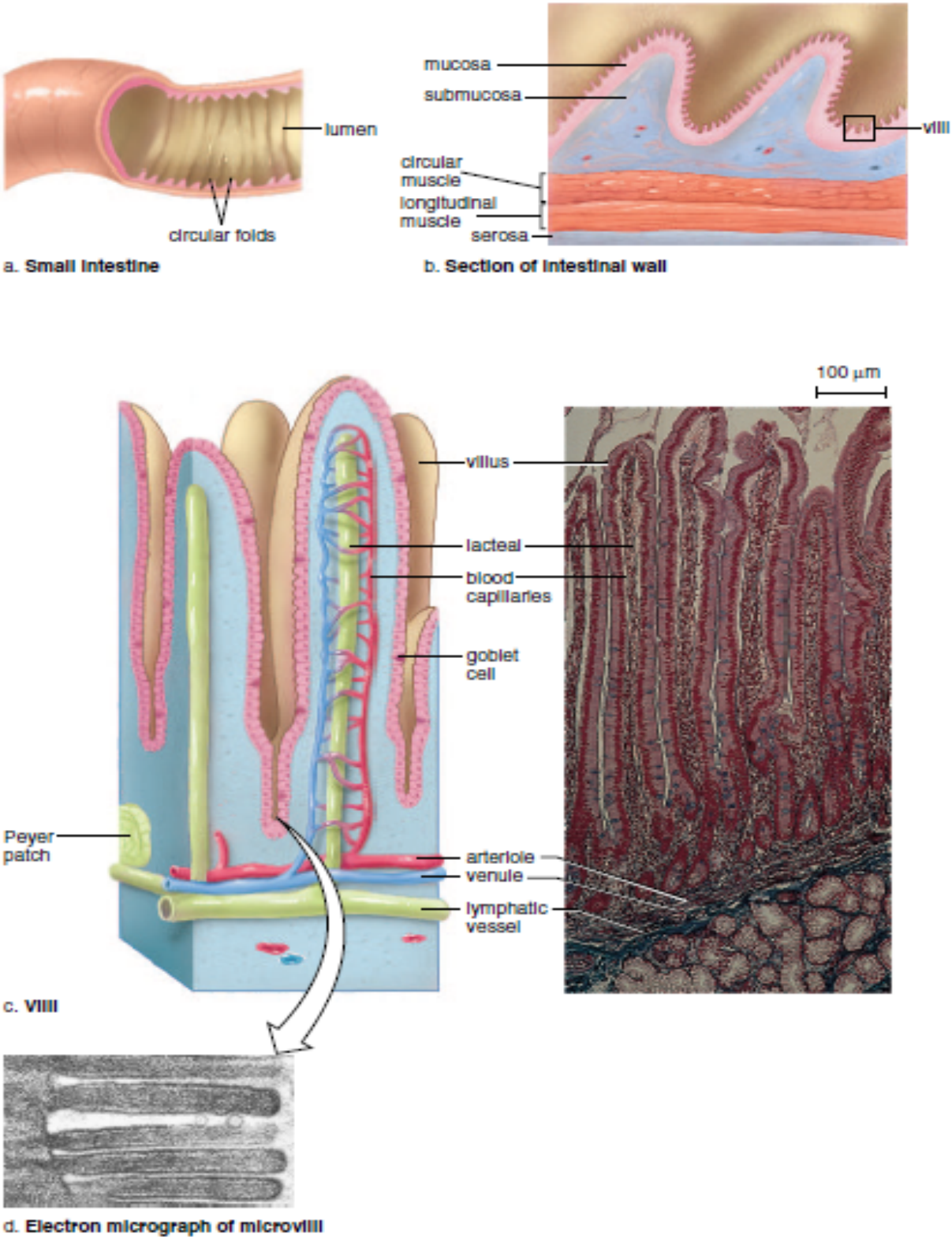

ลำไส้เล็กมีหน้าที่ย่อยอาหารและดูดซึมอาหารที่ย่อยแล้วเพื่อนำไปใช้ต่อไปในการย่อยอาหาร ลำไส้เล็กได้รับน้ำย่อยมาจาก 3 แหล่ง คือ Pancreatic juice จากตับอ่อน Bile (น้ำดี) จากตับ และ Intestinal juice จากผนังลำไส้เล็ก ซึ่งในลำไส้เล็กมีน้ำย่อยต่างๆ จะทำงานได้ดีจะต้องมีสภาวะเป็นด่าง

ลำไส้ใหญ่ (Large Intestine) เป็นส่วนติดต่อระหว่าง Ileum กับ Anus ยาวประมาณ 5 ฟุต จะอยู่ทางด้านข้างของลำไส้เล็ก ลักษณะที่สำคัญของลำไส้ใหญ่คือ

1. มีลักษณะเป็นกระพุ้ง เรียก Haustra of sacculationการที่ลำไส้ใหญ่มีลักษณะเป็นกระพุ้ง เพราะที่ผนังลำไส้ใหญ่ภายนอกมีแถบกล้ามเนื้อเรียบ 3 แถบ กว้างประมาณ $\frac{1}{2}$ เซนติเมตร เรียก Taenia Coli วิ่งตามความยาวของลำไส้ใหญ่แต่มีไม่รอบผนังลำไส้ใหญ่ จึงทำให้ลำไส้ใหญ่หดสั้นเป็นกระพุ้งและสั้นกว่าปกติ

2. ลักษณะผนังภายในลำไส้ใหญ่จะเหมือนกันเกือบทุกตอน คือ มี Epithelium ปกคลุมเป็น Simple columnar epithelium ยกเว้นที่ anus จะเป็น Stratified Squamous epithelium ลักษณะอื่น ๆ คล้ายกับที่พบในลำไส้เล็ก ลำไส้ใหญ่ไม่มี Villi คงมีแต่ Intestinal gland แต่ในส่วนล่างของ Anal canal จะไม่มี Intestinal gland

ลำไส้ใหญ่แบ่งออกได้เป็น 3 ส่วน คือ

1. Caecum เป็นส่วนลำไส้ใหญ่ตอนต้นยาวประมาณ 1 - 2 นิ้ว ตรงที่ Caecum ต่อกับ Ileum จะมีลักษณะคล้ายหูรูด คอยปิด – เปิดเพื่อป้องกันไม่ให้อาหารที่ยังย่อยและดูดซึมไม่เรียบร้อยผ่านเข้า Caecum ส่วนปลายของ Caceum จะมีไส้ติ่ง (appendix) ปรากฏอยู่ ไส้ติ่งไม่มีประโยชน์เกี่ยวกับการดูดซึมหรือการย่อยอาหารใดๆ ทั้งสิ้น หากตัดออกก็ไม่มีผลเสียหายอะไร กากอาหารที่อยู่ใน Caecum จะอยู่ในลักษณะ เป็นของเหลว เมื่อกากาอาหารผ่านลำไส้ใหญ่ไปน้ำจะถูกดูดออกจากกากอาหารไปเรื่อยๆ

2. Colon เป็นส่วนที่ต่อจาก Caecum และแบ่งออกเป็นตอน ส่วนที่ต่อจาก Caecum คือ Ascending colon ยาวประมาณ 5 – 8 นิ้ว เมื่อตาม Ascending colon ขึ้นไปจะสัมพันธ์กับตับ จากนั้นลำไส้ใหญ่จึงหักมุมไปทางซ้าย เรียกบริเวณมุมที่หักว่า Hepatic flexure or Right colic flexure ส่วนต่อไปคือ Transverse colon ยาวประมาณ 18 นิ้ว ทอดขวางช่องท้องไปจนถึงม้าม (Spleen) แล้วจะมีการหักลงล่างเรียกจุดที่หักลงว่า Splenic flexure or Left colic flexure ส่วนที่ทอดลงล่าง คือ Descending colon ยาวประมาณ 9 – 12 นิ้ว แล้วทอดข้าม External iliac artery จะกลายเป็น Sigmoid colon ยาวประมาณ 15 นิ้ว ส่วนของ Sigmoid colon นี้ทอดลงไปสิ้นสุดที่ระดับกระดูกสันหลังส่วน Sacrum ชิ้นที่ 3 ต่อจากนั้นก็จะเป็น Rectum

3. Rectum เป็นส่วนที่ต่อมากจากSigmoid colon เป็นลำไส้ส่วนปลาย มีความยาวประมาณ 4 – 5 นิ้ว ส่วนล่างของ Rectum เรียก Anal canal ซึ่งจะติดต่อกับทวารหนัก(Anus) ลักษณะภายในของ Rectum จะมี Mucous membrane ยื่นขึ้นไป มีลักษณะเป็นสันหรือลิ้น 3 อัน ทำให้อุจจาระที่ถ่ายออกมามีลักษณะเป็นก้อนๆได้ ที่Rectum จะไม่มี Taenia colic แต่มี Goblet cell มาก

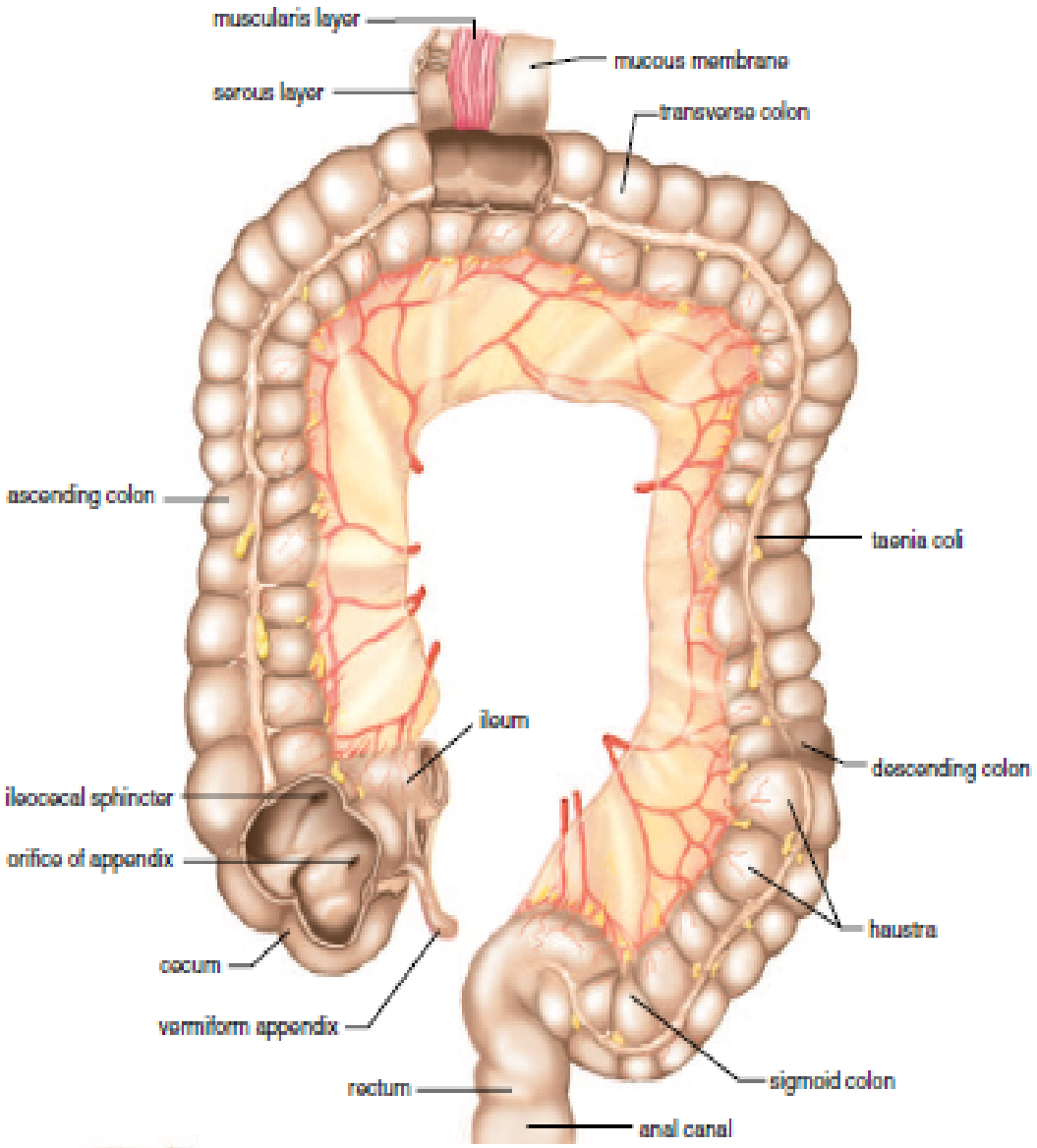

a. Large intestine, anterior view

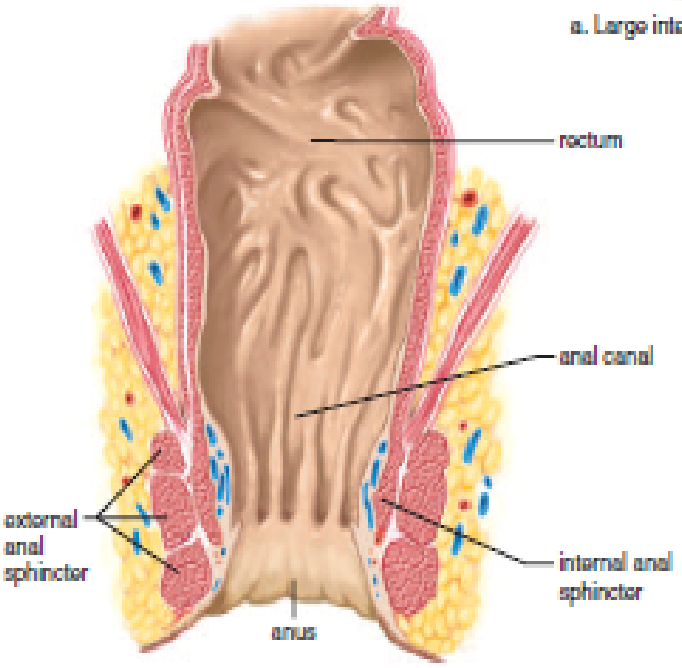

b. Rectum and anal canal

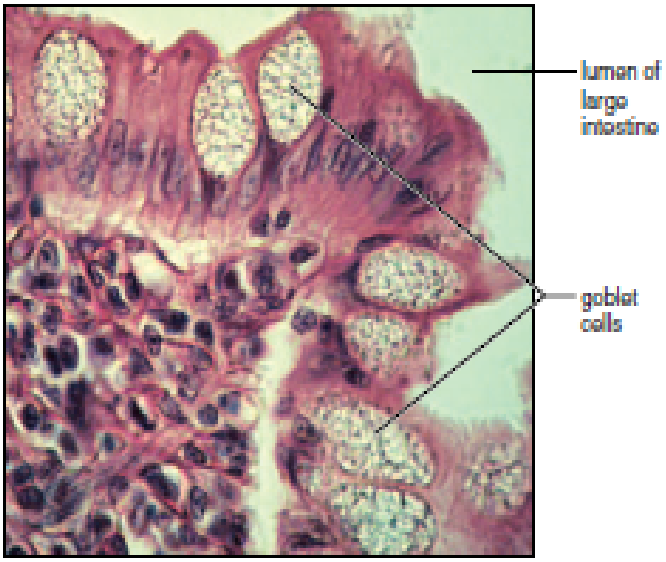

c. Photomicrograph of large intestinal mucosa

ทวารหนัก (Anus) ยาวประมาณ ½ นิ้ว เป็นส่วนสุดท้ายของทางเดินอาหารก่อนที่จะผ่านออกสู่ภายนอก ที่ปลายของAnus จะพบกล้ามเนื้อหูรูด 2 หูรูดอันใน เรียก Internal sphincter เป็นกล้ามเนื้อเรียบอยู่นอกอำนาจจิต แต่ถูกกระตุ้นโดยกากอาหารที่ลงไปในRectum ทำให้หดตัวได้ (ปกติ Rectum จะว่างเสมอ) ส่วนหูรูดอันนอก เรีก External sphincter เป็นกล้ามเนื้อลาย สามมารถควบคุมได้ หากยังไม่ถึงเวลาอันสมควรที่จะปล่อยอุจจาระออกมาก็สามารถกลั้นอุจจาระไว้ได้ เมื่อกากอาหารลงไปในRectum กากอาหารก็จะกระตุ้นRectum ให้ขยายตัวขึ้น และเป็นผลไปกระตุ้น Receptor ที่ผนังลำไส้ใหญ่กลายเป็นกระแสประสาทส่งไปยังสมอง แล้วสมองก็จะส่งคำสั่งทางระบบANS ทำให้ลำไส้ใหญ่หดตัว กากอาหารก็จะผ่านหูรูดออกมาได้ ดังนั้นเราสามารถฝึกหัดให้เด็กถ่ายเป็นเวลาได้โดยการดื่มน้ำตอนตื่นนอนหรือหลังอาหารเช้า เพื่อกากอาหารจะไม่ค้างอยู่ในลำไส้ใหญ่นาน ถ้ากากอาหารยิ่งค้างอยู่นานเท่าใด ลำไส้ใหญ่ก็จะดูดน้ำออกจากกากอาหารมากขึ้นเท่านั้น ทำให้กากอาหารเป้นก้อนแข็งขึ้นเรื่อยๆ ยากแก่การขับถ่ายออก อาการเหล่านี้พบกับคนท้องผูก บ่อยและนาน2 -3 วัน

หน้าที่สำคัญของลำไส้ใหญ่ คือ ดูดน้ำและเกลือแร่ Na^+ K^+ ออกจากกากอาหาร และเป็นทางผ่านของกากอาหารออกสู่ภายนอก อาหารที่ผ่านมาจากIleocecal valve จะมีลักษณะเหลวๆ เมื่อกากอาหารผ่านไปตามลำไส้ส่วนต่างๆ น้ำก็จะถูกดูดกลับเข้าผนังลำไส้ ทำให้กากอาหารมีลักษณะแข็งขึ้นเรื่อยๆ กากอาหารนี้ส่วนมากเป็น Cellulose ที่ร่างกายไม่สามารถย่อยได้ ภายในลำไส้ใหญ่จะมีแบคทีเรียด้วย เมื่อผนังลำไส้ใหญ่ดูดน้ำออกไปแล้ว แบคทีเรียส่วนมากจะตาย และถูกขับออกมาพร้อมกากอาหาร ปกติกากอาหารจะผ่านไปตามลำไส้ใหญ่กินเวลานานประมาณ 24 ชั่วโมง

อวัยวะที่ช่วยย่อยอาหาร

ตับ (Liver) จะติดอยู่ใต้กะบังลมด้านขวาและผนังทางด้านหน้าของหน้าท้องโดยเยื่อเกี่ยวพัน (Ligament) หนักประมาณ 1,500 กรัม ตับแบ่งออกเป็น 2 กลีบ (Lobe) กลีบใหญ่อยู่ทางขวา กลีบเล็กอยู่ทางซ้าย แต่ละกลีบประกอบด้วยกลีบเล็ก ๆ (Lobule) เป็นจำนวนมาก และยึดติดกันไว้ด้วยเยื่อเกี่ยวพัน ในแต่ละ Lobule จะมีเซลล์ของตับซึ่งเป็นเซลล์ต่อมเรียงกันเป็น Cord และเซลล์เบียดกันมากจึงมีลักษณะเป็น รูปหลายเหลี่ยม มีนิวเคลียสเห็นได้ชัด ระหว่างเซลล์จะมีช่องว่างทำหน้าที่เหมือนเส้นเลือดฝอย เรียกว่า Sinusoid or Hepatic capillary แทรกอยู่ทั่วไป Sinusoid จะบุด้วย Kupffer cells เซลล์เหล่านี้กินสิ่งแปลกปลอมต่าง ๆ ได้ และขจัดออกจากกระแสเลือด โดยความสามารถอันนี้ ตับจะมีหน้าที่ในการกรองเลือด Sinusoid รับเลือดจากแขนงของเส้นเลือดดำ Hepatic portal vein แล้วไปรวมกันตรงกลาง Lobule เป็น intralobular vein (Central vein) ซึ่งเป็นแขนงหนึ่งของ Hepatic vein ที่ออกจากตับ เลือดที่มาสู่ตับมี 2 ชนิด คือ เลือดแดงมาทาง Hepatic artery นำอาหารและอากาศมาเลี้ยงเซลล์ในตับ และเลือดดำมาทาง Hepatic portal vein นำอาหารที่ได้จากการดูดซึมที่ลำไส้เล็กเข้ามาทางตับเพื่อให้มีการเปลี่ยนแปลงปรับปรุงให้เหมาะสม แล้วเส้นเลือดทั้งสองจะไหลรวมเป็นเส้นเดียว ผ่าน Hepatic vein เข้าสู่ Inferior vena cava เพื่อเข้าสู่หัวใจห้องบนขวา

ตับเป็นอวัยวะที่สำคัญมากของร่างกาย ทำหน้าที่มากกว่าอวัยวะอื่นๆ หลายอวัยวะ นอกจากมีหน้าที่เกี่ยวข้องกับการย่อยอาหารแล้ว ตับยังมีหน้าที่อื่นอีก ดังนี้

1. สร้างน้ำดี (Bile) ซึ่งทำหน้าที่เป็นน้ำย่อยอาหาร และเป็นตัวขับถ่ายของสารจำพวก Cholesterol

2. สร้างโปรตีนที่พบในพลาสมา เช่น Albumin และ Fibrinogen ซึ่งจำเป็นสำหรับทำให้เลือดแข็งตัว

3. สร้าง Heparin ซึ่งป้องกันการแข็งตัวของเลือด

4. สะสมคาร์โบไฮเดรตไว้ในรูปของ Glycogen และเมื่อร่างกายต้องการ จะปล่อยเข้าสู่กระแสเลือดในรูปของ Glucose

5. สังเคราะห์ Prothrombinโดยอาศัยวิตามิน K ช่วย

6. สังเคราะห์ Amino acid จากสารประกอบง่าย ๆ

7. เป็นแหล่งสร้างเม็ดเลือดแดงในทารกขณะอยู่ในครรภ์ หน้าที่นี้จะหยุดไปเมื่อทารกคลอด

8. สลาย Hemoglobin ของเม็ดเลือดแดง เม็ดเลือดแดงที่แก่แล้วจะถูกทำลายโดยม้าม ให้เป็น Globin และ Heine จากนั้น Kup ออกเป็น Billirubin และธาตุเล็ก (Fe)

9. เป็นที่เก็บสะสมวิตามิน B12 ซึ่งจำเป็นอย่างยิ่งในการสร้างเม็ดเลือดแดงเพื่อป้องกันโรคเลือดจาง (Anemia)

10. เก็บสะสมวิตามิน A และวิตามิน D

11. เก็บสะสมธาตุเหล็กและทองแดง

12. เป็นที่สะสมและทำลาย Uric acid

13. ทำลายสิ่งที่เป็นพิษ (Detoxification) ต่อร่างกาย กำจัด Amoniaในเลือด โดยเปลี่ยนให้เป็น Urea ซึ่งมีพิษน้อยกว่า

14. เป็นศูนย์กลาง Metabolismของคาร์โบไฮเดรตและไขมัน มีส่วนประกอบของน้ำย่อยหลายชนิด เช่น Trypsinogen จะถูกเปลี่ยนเป็น Trypsin (โดยการช่วยของน้ำย่อยจำลำไส้เล็ก) Typsinจะช่วยย่อย Peptone ให้เป็น Amino acid Amylase ย่อยแป้งหรือ Carbohydrate ให้เป็นน้ำตาล (Glucose) ส่วน Lipase ใช้ในการย่อยไขมันให้เป็น Patty acid และ Glycerol

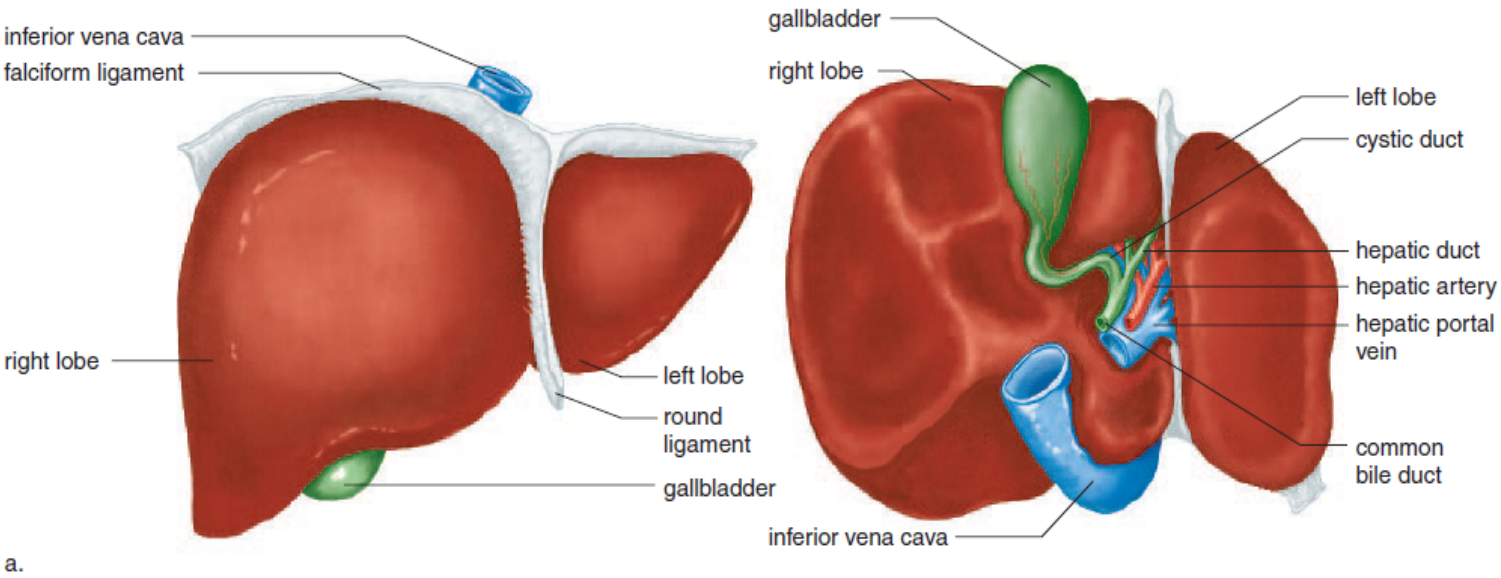

a.

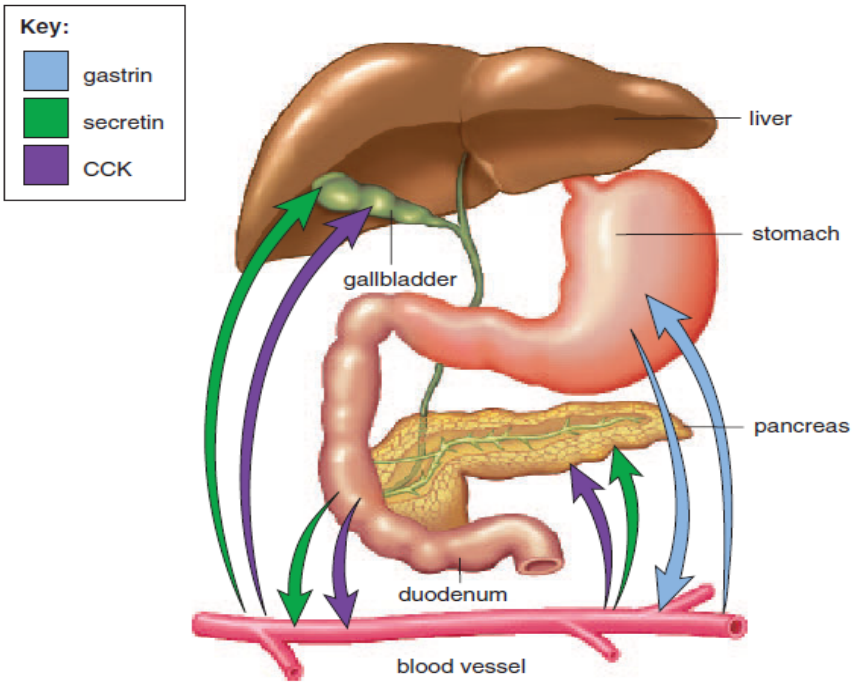

น้ำดี (Bile) ส่วนประกอบของน้ำดีไม่มี Enzyme มี pH 5 – 6 ตับสร้างน้ำดี วันละ 400 – 800 มิลลิลิตร มีส่วนประกอบ 2 ชนิด คือ Bile salt (เกลือน้ำดี) มีหน้าที่ทำให้ไขมันแตกตัวเล็กลง (Emulsification) และเพื่อให้น้ำย่อย Lipase จาก Pancreatic juice ย่อยต่อไปกลายเป็น Glycerol และ โ Fatty acid อีกพวกหนึ่ง คือ Bile pigment (สีของน้ำดี) ได้แก่ Bilirubin และ Biliverdin เป็นผลที่เกิดจาก Hemoglobin ถูกทำลาย Bilirubin มีสีน้ำตาล ส่วน Biliverdin มีสีเหลืองจนถึงเขียว สีของน้ำดีจะถูกขับออกมาทางอุจจาระ โดยทำให้อุจจาระมีมีเหลืองแกมน้ำตาลในคนปกติ แต่ถ้าขาดน้ำดีแล้ว ไขมันไม่ถูกย่อย อุจจาระที่ออกมาจะมีสีขาว

ถุงน้ำดี (Gall bladder) ตั้งอยู่ที่พื้นล่างของตับทางด้าน Lobe ขวา และมีเนื้อเยื่อเกี่ยวพันยึดให้อยู่กับที่ ถึงน้ำดีมีหน้าที่เก็บและทำให้น้ำดีเข้มข้น สามารถเก็บน้ำดีได้ประมาณ 30 – 50 มิลลิเมตร เมื่อตับสร้างน้ำดี (Bile) แล้วส่งออกจากตับโดยผ่าน Hepatic duct ซ้ายและขวา รวมกันเป็น Common hepatic duct จากนั้นก็จะถูกส่งไปเก็บที่ถุงน้ำดีมาตามท่อ Cystic duct มารวมกับ Common hepatic duct กลายเป็น Common bile duct หรือ Bile duct และเปิดเข้า Duodenum ร่วมกับ Pancreatic duct (ท่อจากตับอ่อน)

เนื่องจากถึงน้ำดีมีหน้าที่ทำให้น้ำดีเข้มข้นโดยการดูดน้ำออก ดังนั้น Bile pigment ต่าง ๆ และ Choiesterolก็จะถูกสะสมอยู่ในถึงน้ำดีมากขั้นจนกลายเป็นก้อน เรียก นิ่วในถึงน้ำดี (Gall - stone) และอาจไปอุด Cystic duct ทำให้น้ำดีไหลออกสู่ Duodenum ไม่ได้ ผลที่ตามมา คือ ไขมันไม่ถูกย่อย น้ำดีไม่สามารถนำไปใช้ได้เพราะเกิดการอุดตัน น้ำดีก็จะไหลเข้าเส้นเลือดดำกลับเข้าสู่หัวใจ แล้วกระจายไปยังส่วนต่าง ๆโดยจะออกสีที่ผิวหนังและตาขาว (Sclera) มองเห็นเป็นสีเหลือง ๆ ซึ่งเป็นอาการหนึ่งของโรคดีซ่าน (jaundice)

ตับอ่อน (Pancreas) เป็นอวัยวะสำคัญอย่างหนึ่งของร่างกาย ตั้งขวางอยู่บนผนังด้านหลังของช่องท้อง อยู่ชิดกับ duodenum และ Spleen อยู่หลัง Stomach มีขนาด 1× 6 × 0.5 นิ้ว แบ่งออกเป็น 4 ส่วน คือ Head, Neck, Body และ Tail โดย Head จะอยู่ในส่วนโค้งของ duodenum Body อยู่กลาง Tail อยู่ชิดกับขั้วของม้าม (Spleen) ส่วน Neck อยู่ระหว่าง head และ Body ตับอ่อนทำงานได้ 2 ส่วน คือ

1. ส่วนที่ทำหน้าที่สร้างน้ำย่อย โดยอาศัยว่าเป็นต่อมมีท่อ (Exocrine part) สร้างน้ำย่อย Pancreatic juice ส่งออกมาตามท่อ Pancreatic duct ซึ่งทอดอยู่ตลอดความยาวของตับอ่อน ไปเปิดเข้าสู่ Duodenum

2. ส่วนที่เป็น Endocrine gland ทำหน้าที่สร้างฮอร์โมน Insulin และ Glucagon ดังกล่าวต่อไปในเรื่องต่อมไร้ท่อ

น้ำย่อยจากตับอ่อน (Pancreatic juice) ถูกขับออกมาประมาณวันละ 800 มิลลิลิตร

ลักษณะทั่ว ๆ ไปของทางเดินอาหาร

ทางเดินอาหารตั้งแต่ลำคอ (Pharynx) ลงไปจนถึง Rectum จะมีลักษณะเป็นท่อกลวงเพื่อให้อาหารผ่าน ประกอบด้วยชั้นต่างๆ 4 ชั้น คือ

1. Mueosa (ชั้นในสุด)เป็นMucous membrane เป็นชั้นที่มีเยื่อบุผดชิดกับช่องของทางเดินอาหารและมีเนื้อเยื่อเกี่ยวพันหุ้มอยู่หลาว ๆ ในกระเพาะยังมีต่อมสร้างน้ำย่อยฝังอยู่

2. Submucosa(ชั้นที่ 2)เป็นชั้นเนื้อเยื่อเกี่ยวพันชนิดหลวม ๆ มีเส้นเลือด ท่อน้ำเหลือง และปลายประสาท อาจพบต่อมน้ำเหลือง (Lymphoid lisste) ส่วนใน Duodenum จะพบต่อมอยู่ในชั้นนี้ด้วย

3. Atuscular(ชั้นที่ 3) เป็นชั้นของกล้ามเนื้อเรียบที่มีความหนามากน้อยต่างกัน ขึ้นอยู่กับอวัยวะ เช่น ที่ Exophaguxและ Stomach จะหนา แต่ใน Trachea ไม่มีเลย โดยปกติชั้นนี้จะประกอบด้วยกล้ามเนื้อ 2 ชั้น คือ

3.1 Outer longlundinal muscle (ชั้นนอก) เป็นกล้ามเนื้อเรียงตามยาว เห็นได้ชัดในลำไส้ใหญ่แต่หุ้มไม่รอบ จึงมองเห็นเป็นเพียง 3 แถบยาว ๆ ที่เรียกว่า Tacnia coil กล้ามเนื้อที่เรียงตามยาวนี้ เวลาหดตัวก็จะมีผลทำให้ทางเดินอาหารนั้น ๆ สั้นลง ซึ่งเป็นการเพิ่มความดันในท่อให้เพิ่มมากขึ้น ผนังของอวัยวะนั้นก็ขยายออก จึงทำให้การเคลื่อนที่ของอาหารเป็นการรีดอาหารลงแบบลูกคลื่นเรียกว่า Peristalsis

3.2 Inner circular muscle (ชั้นใน) เป็นกล้ามเนื้อเรียงเป็นวงรอบทางเดินอาหาร จะมีผลทำให้ท่อทางเดินอาหารแคบลง และช่วยในการขับให้อาหารที่อยู่ในท่อมีการเคลื่อนที่ไปข้างหน้าได้

4. Serosa (ชั้นที่ 4) เป็นชั้นนอกสุดของผนังทางเดินอาหาร อวัยวะทางเดินอาหารที่อยู่ในช่องท้องจะมีเยื่อบุช่องท้อง (Peritoneum) หุ้มอยู่ แต่ถ้าส่วนของทางเดินอาหารอยู่ในบริเวณช่องอกหรือคอจะเรียกว่า Tunica adventitia ผนังชั้นนี้อาจมีไขมันและเส้นเลือดจำนวนมา โดยเฉพาะที่ลำไส้เล็ก

เยื่อบุช่องท้อง (Peritoneum) เป็น Serous membrane ที่กว้างที่สุดซึ่งคาดอยู่ภายใน Abdominal cavity และตลบกลับไปคลุมอวัยวะต่าง ๆ เนื่องจาก Abdominal wall กับ Peritoneum อยู่

ติดกัน อวัยวะใจช่องท้องจึงดัน Peritoneum ให้บุ๋มตัวเข้าไป จน Peritoneum คลุมไว้โดยรอบอวัยวะนั้น ๆ ดังนั้น Peritoneum ที่อยู่รอบก็จะเป็นตัวยึดอวัยวะเหล่านั้นให้อยู่กับที่ มีชื่อเรียกต่าง ๆ กัน คือ

1. Ligament เป็น 2 ชั้นของ Peritoneum มี 2 พวก คือ พวกหนึ่งไม่มีท่อ และเส้นเลือดยึดตับให้ติดกับกะบังลม อีกพวกหนึ่งภายในมีท่อและเส้นเลือด เช่น Broad ligament ยึดมดลูกให้ติดกับด้านข้างของลำตัว

2. mesentery เป็น 2 ชั้นของ Peritoneum ที่ยึดลำไส้เล็กให้ติดกับผนังด้านหลังของช่องระหว่างชั้นทั้งสองจะมีเส้นเลือดที่ส่งไปเลี้ยงอวัยวะนั้น ๆ

3. Omentum เป็น 2 ชั้นของ Peritoneum ที่ยึดลำไส้เล็กให้ติดกับผนังด้านหลังของช่องระหว่างชั้นทั้งสองจะมีเส้นเลือดปรากฏอยู่เช่นกัน แบ่งออกเป็น 2 พวก

3.1 Greater omentum คือ ม่านแขวนกระเพาะ ยึดระหว่างโค้งใหญ่ของกระเพาะอาหารกับลำไส้ใหญ่ขวาง (Transverse colon) ทำหน้าที่กำจัดสิ่งแปลกปลอมที่เข้าไปในร่างกาย

3.2 Lesser omentum จะยึดตับกับโค้งเล็กของกระเพาะอาหาร Omentumนี้ยังมีหน้าที่เก็บไขมันไว้ในร่างกายด้วย

4. Mesocolon เป็น 2 ชั้นของ Peritoneum ที่คล้าย Mesentery (ขั้วยึดลำไส้) แต่ปิดลำไส้ใหญ่ติดกับผนังด้านหลังของช่องท้อง

กระบวนการย่อยอาหาร (Digestive process)

การย่อยอาหาร (Digestion) อาหารที่เข้าไปในทางเดินอาหารจะถูกย่อยให้มีขนาดเล็กพอที่จะดูดซึมเข้าในร่างกายได้ การย่อยอาหารต้องอาศัย

1. กลไกของการย่อยอาหาร (Mechanical process)
2. การย่อยอาหารที่ต้องใช้ปฏิกิริยาทางเคมี (Chemical process)

กลไกของการย่อยอาหารประกอบด้วย

1. การเคี้ยว (Mastication) อาหารจะถูกเคี้ยวในปากโดยฟัน ลิ้น และแก้ม ทำให้อาหารแตกตัวเป็นชิ้นเล็ก ๆ เพื่อจะได้คลุกเคล้ากับน้ำลาย ทำให้อาหารอ่อนลง เรียกว่า Bolus เพื่อสะดวกต่อการกลืน การเคี้ยวอยู่ภายใต้อำนาจจิต

2. การกลืน (Deglutition) แบ่งได้เป็นระยะ ๆ ตามทางที่อาหารผ่านจากปากถึงกระเพาะอาหาร ได้แก่ ปาก หลอดคอ และหลอดอาหาร

2.1 ระยะการกลืนที่อยู่ในปาก ระยะนี้อยู่ภายใต้อำนาจจิต อาหารถูกปั้นเป็นคำ ๆ (Bolus) โดยเพดานอ่อนของปากร่วมกับส่วนหลังของหลอดคอ การกลืนระยะนี้จะต้องหยุดหายใจชั่วครู่ ลิ้นไก่จะกระดกลงปิดหลอดลมไว้เพื่อไม่ให้อาหารตกลงไปในหลอดลม หากเกิดความผิดปกติขึ้นก็จะสำลักได้

2.2 ระยะการกลืนที่อยู่บริเวณหลอดคอ ระยะนี้อยู่นอกอำนาจจิต เมื่ออาหารเป็นคำ ๆ ตกถึงหลอดคอ กล้ามเนื้อรอบหลอดคอจะหดตัวผลักอาหารให้ลงไปสู่หลอดอาหาร เพดานอ่อนจะถูก

ยกขึ้น หยุดหายใจชั่วครู่ หากมีอาหารพลัดเข้าไปในจมูก จะถูกกำจัดโดยการจาม ส่วนที่ตกลงสู่หลอดลมจะถูกกำจัดโดยการไป

2.3 ระยะการกลืนที่อยู่บริเวณหลอดอาหาร ระยะนี้อยู่นอกอำนาจจิต การกลืนจะมีลักษณะเป็นลูกคลื่นรีดอาหารให้ลงสู่กระเพาะอาหาร (Peristalsis) ศูนย์ควบคุมการกลืนอยู่ที่ Medulla oblongata การกลืนจะลำบากหรือกลืนไม่ได้เมื่อมีบาดแผล หรือเกิดโคที่ Medulla oblongata

3. การเคลื่อนไหวของกระเพาะอาหาร เมื่ออาหารตกถึงกระเพาะ จะถูกผลักเข้าไปยึดผนังส่วนที่เป็นส่วนโค้งนอก (Greater curvature) (แม้จะมีอาหารในกระเพาะมาก แต่ความดันในกระเพาะก็ไม่สูง เพราะผนังกระเพาะเป็นกล้ามเนื้อเรียบ มีการยืดหดได้ดี) กระเพาะจะคลายตัวเป็นระยะสั้น ๆ แล้วจึงมีการเคลื่อนไหวเพิ่มขึ้น คือ

3.1 การคลุกเคล้า (Mixing wave) เป็นการเคลื่อนไหวแบบ Tonic contraction มีลักษณะเป็นคลื่นคลุกเคล้าอาหารซึ่งจะเกิดไล่กันไปทุก 20 วินาที อาหารจะคลุกเคล้ากับน้ำย่อยที่หลั่งจากกระเพาะอาหารได้ดี

3.2 การบีบไล่อาหาร (Peristallic wave) มีหน้าที่ช่วยไล่อาหารจากกระเพาะไปยังลำไส้ โดยมีความแรงมากกว่าคลื่นคลุกเคล้า จึงมีโอกาสผลักอาหารเข้าสู่ส่วน Pylorus ได้เร็วกว่าส่วนอื่น

3.3 การหดตัว (Hunger contraction) เกิดเมื่อกระเพาะว่าง เป็นการหดตัวที่รุนแรงกว่าแบบอื่น การหดตัวแบบนี้คล้าย Peristalsis คือ เริ่มจาก Cardia ไปยัง Pylorus หรือที่เรียกว่า ปวดท้องแบบหิว อาหารจะอยู่ที่กระเพาะอาหารประมาณ 3 – 4 ชั่วโมง กระเพาะจึงจะว่างใหม่ ซึ่งขึ้นอยู่กับปัจจัยต่อไปนี้ คือ

1. ความหนักของอาหาร
2. ปริมาณของอาหาร
3. ชนิดของอาหาร เช่น คาร์โบไฮเดรตผ่านกระเพาะอาหารได้เร็วกว่าโปรตีน และโปรตีนเร็วกว่าไขมัน ดังนั้น ไขมันจะอยู่ที่กระเพาะอาหารนานที่สุด อาหารที่อยู่ในกระเพาะอาหารเรียกว่า Chyme

4. การเคลื่อนไหวของลำไส้เล็ก อาหารที่ถูกย่อยบ้างแล้วจากกระเพาะซึ่งมีลักษณะเหลว ๆ จะเคลื่อนผ่านมายังลำไส้เล็กเพื่อจะได้ทำการย่อยให้เป็นโมเลกุลที่เล็กที่สุด และเป็นบริเวณที่มีการดูดซึมเข้าสู่ร่างกาย ส่วนที่เหลือจะถูกง่ต่อไปยังลำไส้ใหญ่ อาหารจะอยู่ที่ลำไส้เล็กประมาณ 3 – 4 ชั่วโมง การเคลื่อนไหวในลำไส้เล็กนี้แบ่งเป็น 4 แบบด้วยกัน คือ

4.1 การบีบตัวแบบ Tonus โดยการเปลี่ยนแปลงของอัตราการหดตัว เกิดขึ้นเฉพาะแห่งและสามารถเกิดอย่างช้า ๆ ในทุกส่วนของระบบย่อยอาหาร โดยไม่ขั้นอยู่กับประมาตรหรือชนิดของอาหารที่อยู่ภายในลำไส้เล็ก

4.2 การเคลื่อนที่แบบลูกตุ้มนาฬิกา (Pendular movement) เกิดจากการหดตัวของกล้ามเนื้อเรียบตามยาว คลื่นการหดตัวจะเป็นระยะสั้น ทำให้เกิดการแกร่งของลูกตุ้มนาฬิกาประมาณ 10 – 12 ครั้ง/นาที เพื่อให้ Chyme คลุกเคล้ากับน้ำย่อยได้ดีขึ้น แต่ไม่สามารถใส่อาหารที่ย่อยแล้วลงไปยังลำไส้ใหญ่ได้

4.3 การเคลื่อนที่แบบบีบตัวเข้าหากันเป็นปล้องๆ (Segmentation contraction or Rhythmic segmentation) เป็นการบีบตัวเพื่อคลุกเคล้า โดยที่ผนังลำไส้บีบตัวเข้าหากันเป็นปล้อง ๆ ทำให้อาหารที่อยู่ใกล้เคียงเคลื่อนที่เข้าหากัน การหดตัวแบบนี้เกิดขึ้นตลอดลำไส้เล็ก จะมีอัตราเร็วที่ Duodenum และช้าลงเรื่อย ๆ เมื่อถึงลำไส้ส่วน Ileum การหดตัวแบบนี้มีประโยชน์สำหรับคลุกเคล้าอาหาร แต่ไม่สามารถไล่อาหารไปยังลำไส้ใหญ่ได้

4.4 การหดตัวแบบลูกคลื่น (Peristalsis) การหดตัวแบบนี้จะบีบไล่อาหารให้เคลื่อนที่ต่อไปเป็นคลื่น ซึ่งมีทั้งเคลื่อนที่ช้าและเร็ว

5. การเคลื่อนไหวของลำไส้ใหญ่ มีการหดตัวแบบต่าง ๆ เหมือนลำไส้เล็ก เมื่ออาหารถูกกินเข้าไป จะทำให้เกิดการบีบไส้พร้อมกันตลอดช่วงของลำไส้ใหญ่ เรียก Mass peristalsis ซึ่งเกิดใน Ascending colonและ Transverse colon เป็นการบีบกากอาหารที่เป็นอุจจาระเข้าไปใน Descending colon เพื่อปล่อยออกนอกร่างกาย กากอาหารจะอยู่บริเวณลำไส้ใหญ่นาน 6 – 8 ชั่วโมง และถูกเก็บอยู่ในลำไส้ใหญ่จนกว่าจะมีการขับถ่าย ซึ่งอาจใช้เวลาประมาณ 24 ชั่วโมงหรือนานกว่านั้น

การย่อยที่ต้องใช้ปฏิกิริยาทางเคมี ประกอบด้วยน้ำย่อยซึ่งเกิดจากต่อมต่าง ๆ ในทางเดินอาหาร เพื่อทำการย่อยอาหารให้เป็นโมเลกุลที่เล็กที่สุดจนร่างกายสามารถดูดซึมไปใช้ได้ ประกอบด้วย

1. น้ำลาย (Saliva) สร้างจากต่อมน้ำลาย 3 คู่ที่บริเวณปาก ในน้ำลายมี Ptyalin enzymeหรือ Salivary amylase ทำหน้าที่ย่อยแป้งสุกให้เป็นน้ำตาล Maltose

2. น้ำย่อยจากกระเพาะอาหาร (Gastric juice) มีส่วนประกอบ เช่น

2.1 Pepsin ทำหน้าที่ย่อยโปรตีน (Pepsinogen จะเปลี่ยนเป็น Pepsin ได้ ต้องรับการช่วยเหลือจากกรดเกลือ – HCl)

2.2 Rennin ช่วยย่อยนม โดยทำให้นมข้นและแข็งตัว เนื่องจากโปรตีน Cuscinที่อยู่ในนมตกตะกอน น้ำย่อยนี้พบมากในทารก Rennin เกือบไม่มีประโยชน์เลยในผู้ใหญ่ เพราะกรดเกลือสามารถทำให้นมจับกันเป็นก้อนแข็งได้ และป้องกันมิให้ไหลผ่านกระเพาะอาหารรวดเร็วเกินไป จะได้มีโอกาสถูกย่อย Pepsin ได้ดีขึ้น

2.3 กรดเกลือ (HCl) สร้างจาก Parietal cells ในต่อมกระเพาะอาหาร เซลล์ชนิดนี้ มีอยู่จำนวนมากบริเวณกึ่งกลางของกระเพาะ มีฤทธิ์เป็นกรด มีหน้าที่

(1) ทำให้สารอาหารโปรตีนผิดลักษณะไปจากเดิม เหมาะสำหรับที่ Pepsin จะออกฤทธิ์ย่อยได้

(2) ทำให้เหล็กจากอาหารอยู่ในรูปของเกลือ Ferrous ซึ่งร่างกายสามารถดูดซึมไปใช้ได้

(3) ฆ่าแบคทีเรียที่ปนมากับอาหาร ทำให้อาหารไม่บูดเน่าและไม่เกิดการติดเชื้อ

2.4 Mucous จะช่วยในการป้องกันการย่อยตัวเองของกระเพาะอาหาร โดยน้ำย่อย Pepsin

3. น้ำย่อยจากตับอ่อน

3.1 Trypsin, Chymotrypsin และ Carboxy peptidase ย่อยโปรตีน

3.2 Pancreatic amylase ย่อยคาร์โบไฮเดรต

3.3 Pancreatic lipase or Steapsin Chotesterol esterase ย่อยไขมัน

4. น้ำย่อยจากตับและถึงน้ำดี เอนไซม์ที่ย่อยไขมันอาหารเหลวจากกระเพาะ ได้แก่ Bile เป็นเกลือของน้ำดีและด่าง (Bicarbonate)

5. น้ำย่อยจากลำไส้เล็ก เรียก Intestinal juice ถูกสร้างจากผนังของลำไส้เล็ก ภายใน Intestinal juice จะมีพวกน้ำย่อยต่าง ๆ ได้แก่

5.1 Enterokinase ทำหน้าที่เปลี่ยน Trypsinogen ให้เป็น Trypsin ย่อย Protein

5.2 Peptidase ย่อย Peptone ให้เป็น Amino acid

5.3 Maltase ย่อย Maltose ให้เป็น Glucose

5.4 Lipase ย่อย Fat ให้เป็น Fatty acid และ Glycerol

น้ำย่อยจากลำไส้เล็กจะทำงานได้ดีจะต้องมีสภาวะเป็นด่าง

6. น้ำย่อยจากลำไส้ใหญ่ บริเวณลำไส้ใหญ่ไม่มีการสร้าง Enzyme เลย แต่เซลล์เยื่อเมือกที่ผนังลำไส้ใหญ่สร้างน้ำเมือกออกมาจำนวนมาก มีลักษณะข้น มีฤทธิ์เป็นด่าง ทำหน้าที่หล่อลื่นเพื่อให้กากอาหารเคลื่อนผ่านไปได้สะดวก อาหารที่ผ่านมาถึงลำไส้ใหญ่นั้น ส่วนเป็นกากอาหารที่ไม่ย่อยแล้ว แต่ยังมีส่วนที่เป็นน้ำและเกลือแร่มาก

การดูดซึม (Absorption)

การดูดซึม หมายถึงอาหารที่ผ่านการย่อยจนมีอณูเล็กลงแล้ว ได้แก่ Glucose, Amino acid, Fatty acid จะผ่านผนังทางเดินอาหารเข้าสู่กระแสเลือด เพื่อถูกนำไปสู่ส่วนต่าง ๆ ของร่างกาย ปัจจัยที่มีผลต่อการดูดซึมของอาหารจะมากหรือน้อย คือ

1. พื้นที่สำหรับการดูดซึม เช่น การขดตัวของลำไส้เล็ก มี Villi ยื่นออกมาจากผนังลำไส้เล็ก
2. การไหลเวียนของเลือด ถ้าการไหลเวียนเลือดดี การดูดซึมก็ดีด้วย
3. การเคลื่อนไหวของ Villi ถ้า Villi เคลื่อนไหวดี ก็ถูกซึมได้มาก
4. ความเข้มข้นของสารอาหาร ถ้าทั้ง 2 ข้างของผนังเยื่อเมือกของลำไส้เล็กมีความเข้มข้นต่างกันมาก การดูดซึมก็เป็นไปได้ดี
5. ขนาดของสารที่ถูกดูดซึม ถ้าโมเลกุลใหญ่ ก็จะดูดซึมได้ช้ากว่าโมเลกุลเล็ก
6. ความสามารถในการแผ่ซ่าน (Premcability) คือ ความยากง่ายของผนังเยื่อเมือกที่จะให้สารนั้นผ่านไป เช่น สารที่ละลายได้ดีในไขมัน จะผ่านเยื่อเมือกไปได้ง่ายกว่าเพราะผนังเป็น Lipoprotein
7. Metabolism อัตราการดูดซึมจะแปรตาม Metabolism เพราะต้องอาศัย ATP ในการเคลื่อนที่

ตำแหน่งที่มีการดูดซึม

1. การดูดซึมจากบริเวณปาก หลอดคอ และหลอดอาหารมีน้อยมากจนไม่คำนึงถึงได้

2. ในกระเพาะอาหารจะมีการดูดซึมแต่แอลกอฮอล์เท่านั้น ประมาณ 30 – 40 เปอร์เซ็นต์ของแอลกอฮอล์ที่ดื่มเข้าไปจะถูกดูดซึมที่กระเพาะอาหาร ที่เหลือจะถูกดูดซึมในลำไส้เล็ก ด้วยเหตุนี้คนที่ดื่มเหล้าขณะที่กระเพาะอาหารยังว่างอยู่ จึงเมาเร็วกว่าคนที่กินอาหารมาก่อนแล้ว

3. ในลำไส้ส่วนปลาย Ileum ทำหน้าที่ดูดซึมอาหารที่ย่อยแล้ว ผ่านผนังของลำไส้ทาง Villi โดย Amino acid และ Glucose จะดูดซึมเข้า Capillaries รอบ Villi แล้วจึงผ่านเข้าสู่ Portal vein ไปยังตับ จากนั้นตับจะเก็บบางส่วนไว้ เช่น Glucose ถูกเปลี่ยนเก็บไว้ในรูปของ Glycogen ซึ่งถูกควบคุมโดย Insulin สำหรับ Amino acid เมื่อผ่านมาถึงตับก็จะมีการเปลี่ยนแปลง บางส่วนถูกสังเคราะห์กลับมาเป็นโปรตีน (Albumin, Globulin และ Fibrinogen) ส่วนที่เหลือก็จะถูกส่งเข้า Inferior vena cava ไปที่หัวใจเพื่อส่งไปเลี้ยงร่างกายต่อไป ไขมันนั้นถูกดูดซึมผ่านไปท่อน้ำเหลืองเล็ก ๆ ที่อยู่ภายใน Villi ที่เรียกว่า Lacteal แล้วรวมเป็นท่อใหญ่ขึ้น ไหลไปเข้า Thoracic duct ซึ่งเป็นท่อน้ำเหลืองใหญ่อยู่แถวกลางตัว เปิดเข้าสู่ Left Internal jugular vein เข้าสู่การไหลเวียนของร่างกาย ไขมันบางส่วนจะถูกเก็บไว้ที่ตับและกล้ามเนื้อโดยอิทธิพลของ Insulin เช่นกัน และถ้าร่างกายเหลือใช้ก็จะถูกเปลี่ยนมาเป็นไขมันสะสมไว้ได้ผิวหนัง โดยเฉพาะบริเวณหน้าท้อง เรียกว่า ลงพุง (Abdominous)

4. ลำไส้ใหญ่ ทำหน้าที่ดูดน้ำและเกลือแร่